

Distúrbios de condução e arritmias na sarcoidose cardíaca - Relato de caso

Conduction disturbances and arrhythmias in cardiac sarcoidosis - Case report

Eurípedes Ferreira Araújo Mendes, Juan Carlos Pachón Mateos, Remy Nelson Albornoz Vargas

Serviço de marca-passo e estimulação cardíaca artificial, Instituto Dante Pazzanese de Cardiologia, São Paulo, SP, Brasil.

RESUMO

A forma cardíaca isolada da Sarcoidose é pouco frequente. No entanto, o envolvimento cardíaco na sarcoidose é mais prevalente e ocorre em 5% desses pacientes. O diagnóstico de sarcoidose cardíaca é um desafio por causa das manifestações inespecíficas, sendo a sensibilidade e especificidade das modalidades diagnósticas limitadas. Este relato de caso teve por objetivo descrever o caso de um paciente sem diagnóstico prévio de sarcoidose com arritmias e distúrbio de condução ventricular compatíveis com acometimento cardíaco da doença. Optou-se para o tratamento um implante de marcapasso definitivo e terapia com corticosteroides.

DESCRIPTORIOS: Sarcoidose/Coração; Arritmias Cardíacas; Cardiodesfibrilador Implantável

ABSTRACT

The isolated cardiac form of sarcoidosis is infrequent. However, cardiac involvement in sarcoidosis is more prevalent and occurs in 5% of these patients. The diagnosis of cardiac sarcoidosis is a challenge because of non-specific manifestations, and the sensitivity and specificity of the diagnostic modalities are limited. This case report aimed to describe the case of a patient without previous diagnosis of sarcoidosis with arrhythmias and ventricular conduction disturbance compatible with cardiac involvement of the disease. A definitive pacemaker implant and corticosteroid therapy were chosen for the treatment.

KEYWORDS: Sarcoidosis/Heart; Arrhythmias, Cardiac; Implantable Cardioverter Defibrillator

INTRODUÇÃO

A forma cardíaca isolada da Sarcoidose é pouco frequente. No entanto, o envolvimento cardíaco em pacientes com sarcoidose é mais reconhecido e ocorrem em 5% desses pacientes. Por isso é fundamental o seu diagnóstico precoce, por se tratar de uma causa importante de mortalidade associada a essa doença. Embora fatores ambientais e genéticos estejam implicados na patogênese, a etiologia da sarcoidose permanece desconhecida. As três principais manifestações da sarcoidose cardíaca são as anormalidades de condução, arritmias ventriculares e insuficiência cardíaca estando associadas com um prognóstico ruim. Apesar de pouco dados na literatura, a terapia imunossupressora tem sido indicada no tratamento da doença e a terapia com implante de cardiodesfibrilador é frequentemente recomendada em pacientes com manifestações clínicas da sarcoidose cardíaca¹.

O diagnóstico de sarcoidose cardíaca é um desafio por causa das manifestações inespecíficas, sendo a sensibilidade e especificidade das modalidades diagnósticas limitadas. Este relato de caso teve por objetivo descrever o caso de

um paciente sem diagnóstico prévio de sarcoidose com arritmias e distúrbio de condução ventricular compatíveis com acometimento cardíaco da doença. Realizando uma revisão baseada na literatura atual.

RELATO DO CASO

Paciente do sexo masculino, com 73 anos de idade, sem cônjuge, caucasiano, natural de Jaú e procedente da cidade de São Paulo, Estado de São Paulo, Brasil. O paciente foi internado na enfermaria do marca-passo do Instituto Dante Pazzanese de Cardiologia (IDPC) por referir episódios de tontura e lipotímia sem relação postural ou com esforço físico há cerca de três anos. Em outubro de 2013 sofreu um acidente de trânsito por ter apresentado síncope do tipo liga-desliga, quando conduzia seu veículo. Na época realizou tomografia de crânio que demonstrou achados com padrões de normalidade.

Na internação, ao ser examinado apresentava bom estado geral, consciente e orientado, corado, hidratado, anictérico, acianótico e afebril. A pressão arterial aferida foi de 130x80mmHg e a frequência cardíaca (FC) foi de 80 batimentos

por minuto (bpm). O aparelho respiratório, cardiovascular e as extremidades estavam semiologicamente normais. Na história patológica pregressa relatou hipertensão arterial sistêmica, diabetes mellitus tipo 2, dislipidemia e três infartos do miocárdio prévios em 1978, 1989 e o último em 2010 sem supra do segmento ST, foi optado por tratamento clínico na época, no IDPC. O paciente já havia sido submetido à gastroduodenectomia Billroth II e também relatou um episódio de pancreatite. Fazia uso de AAS, sinvastatina, metformina, gliclazida, enalapril, atenolol, anlodipino e clortalidona.

Diante deste quadro mal definido, foram revisados os eletrocardiogramas prévios que mostraram alterações eletrofisiológicas sugestivas de acometimento do septo interventricular, foram observadas ondas q nas derivações V1, V2 e V3, e também, distúrbio de condução intraventricular, aparecimento de bloqueio de ramo direito na evolução do caso (figura 1). A radiografia de tórax era normal.

Foi feito o exame de Holter no dia 21/11/2013 que encontrou FC mínima de 56 bpm às 21h 31 minutos, FC média de 74 bpm e máxima de 120 bpm às 07h 13 minutos; evidenciou 218 extrasístoles ventriculares (EV < 1%) sendo 212 Isoladas, 6 bigeminismo e 1 Taquicardia (6 batimentos, FC 95 bpm às 10h 38 minutos); e, 2.346 extrasístoles supraventriculares (ESSV 3%) sendo 2.343 Isoladas e 1 Taquicardia (3 batimentos FC 124 às 03h 34 minutos) com ausência de Pausas.

O paciente realizou ecocardiograma transtorácico (22/11/13) com os seguintes resultados: aorta de 35mm, átrio esquerdo de 41mm, diâmetro diastólico final ventricular esquerdo de 40mm, septo e parede posterior 13mm e 10mm, respectivamente; Fração de Ejeção 63%. Disfunção Diastólica grau II; refluxo discreto mitral, refluxo discreto aórtico, refluxo discreto tricúspide e pressão sistólica de arterial pulmonar de 55 mmHg.

No último Cateterismo cardíaco realizado em 17/11/2010 apresentava a coronária direita com lesão proximal de 30% e demais vasos coronários sem lesões.

Foi feito estudo eletrofisiológico (EEF) e ressonância nuclear magnética (RNM) cardíaca. O EEF demonstrou um intervalo A-H 150 milissegundos (ms), H-VD 175 ms, H-V de 110 ms e presença de taquicardia ventricular polimórfica com três extra-estímulos que teve reversão espontânea. Na RNM houve realce tardio com predomínio em mesocárdio nos segmentos basal e médio, em 17% da massa miocárdica, compatível com a

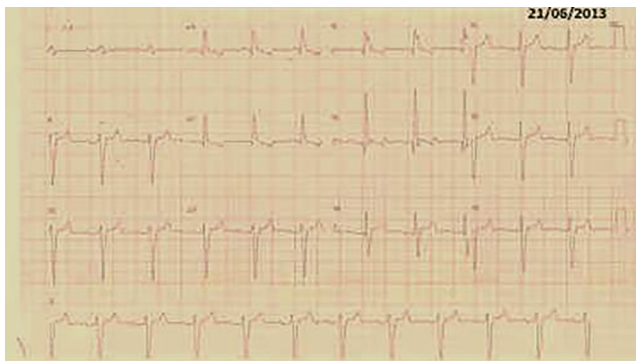


Figura 1: Eletrocardiograma com realce tardio com predomínio em mesocárdio nos segmentos basal e médio, em 17% da massa miocárdica, compatível com a hipótese diagnóstica de sarcoidose cardíaca.

hipótese diagnóstica de sarcoidose cardíaca (figura 2). Optou-se para o tratamento um implante de marcapasso definitivo e terapia com corticosteroides.

DISCUSSÃO

A sarcoidose é uma doença inflamatória granulomatosa de causa desconhecida que mais frequentemente envolve o parênquima pulmonar e os gânglios linfáticos, pode também causar adenopatia, miosite, febre, aortite, doença renal, leptomeningite, paralisia de nervos cranianos ou massas intraparenquimatosas, alterações oftálmicas, cutâneas e cardíacas².

Um quarto dos doentes com sarcoidose apresenta envolvimento cardíaco, que frequentemente é assintomático, mas pode se manifestar como pericardite, geralmente não significativa, e como arritmias, transtornos de condução cardíaca e, raramente, insuficiência cardíaca^{2,3}.

As manifestações clínicas cardíacas estão relacionadas com a localização, extensão e atividade da doença que podem ser desde alterações eletrocardiográficas pouco específicas até podendo ocorrer morte súbita como primeira manifestação cardíaca (tanto devido à arritmia ventricular como a bloqueios atrioventriculares)³.

O envolvimento da porção basal do septo interventricular leva a distúrbios de condução, manifestação mais comum da sarcoidose cardíaca, causando graus variáveis de bloqueios de ramo e bloqueios atrioventriculares. Com o BAVT (Bloqueio atrioventricular total) podendo afetar até 30% dos doentes e frequentemente a síncope é a manifestação inicial^{2,4}.

As arritmias ventriculares são relacionadas ao envolvimento miocárdico pelos granulomas não caseosos e áreas de processo inflamatório em resolução que geralmente evoluem com a formação de cicatriz miocárdica, fornecendo o substrato para o mecanismo de reentrada. Extra-sístoles e taquicardias ventriculares monomórficas são mais frequentemente observadas, contudo, também podem ocorrer arritmias polimórficas. Já as arritmias supraventriculares (extrasístoles, flutter e fibrilação) são mais comumente consequências da

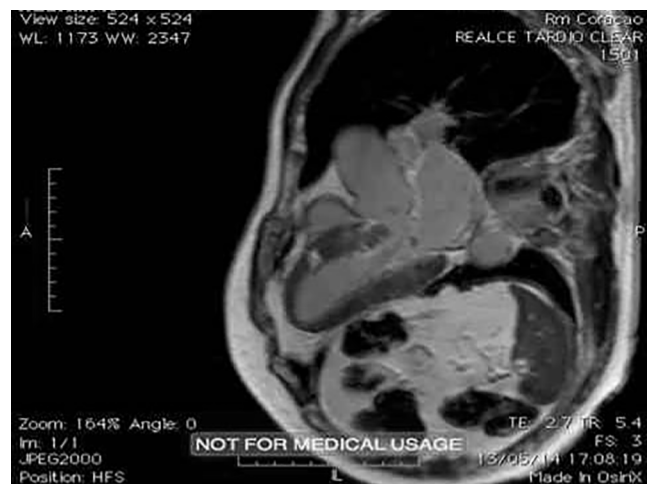

Figura 2: Distúrbio de condução intraventricular, aparecimento de bloqueio de ramo direito na evolução do caso.

dilatação auricular secundária a disfunção ventricular ou cor pulmonar^{4,5}.

A infiltração granulomatosa tem predileção para o envolvimento do ventrículo esquerdo, particularmente a área superior do septo, mas pode adotar um padrão de manchas, sendo assim, sua distribuição influencia na probabilidade de se obter uma biópsia da região endomiocárdica acometida; portanto, apesar de altamente específica, a biópsia endomiocárdica tem uma baixa sensibilidade e não deve ser realizada rotineiramente como teste diagnóstico^{4,6}.

O diagnóstico de sarcoidose cardíaca é difícil, e muitas vezes o clínico deve iniciar o tratamento mesmo na ausência do diagnóstico histológico definitivo⁶.

O ECG (Eletrocardiograma) de repouso pode estar alterado em 20% a 30% dos pacientes com sarcoidose cardíaca. As alterações são, em geral, inespecíficas, como alterações de segmento ST e onda T, assim como presença de extra-sístoles e distúrbios de condução. Na monitorização com Holter pode-se identificar taquiarritmias graves ou bloqueios cardíacos em pacientes assintomáticos, devendo ser sempre realizada e qualquer alteração no eletrocardiograma ou no Holter requer maior avaliação com exames de imagem^{2,6,7}.

O ecocardiograma detecta anormalidades em até 40% dos pacientes com sarcoidose. Essas anormalidades incluem: hipocinesia ou discinesia focal ou global, aumento de câmaras, adelgaçamento da parede ventricular ou aneurismas, dilatação ventricular ou hipertrofia, fração de ejeção deprimida, disfunção diastólica, regurgitação valvar e derrame pericárdico. Alterações segmentares acometem com maior prevalência as paredes anterior e apical.^{2,6,7}

Os exames com radioisótopos é uma possibilidade diagnóstica, sendo que a cintilografia perfusional com uso do tálio-201 parece superior ao ecocardiograma em mostrar alteração segmentar de contração de parede. As áreas de necrose ou fibrose não captam o fármaco; porém, na fase de estresse, pode ocorrer a regressão total ou parcial do defeito (fenômeno chamado de distribuição reversa, que se diferencia do padrão de alteração da doença arterial coronariana)^{2,6,8}.

Além disso, as áreas com defeito de perfusão na sarcoidose divergem do território de distribuição coronária. Com o uso da cintilografia com gálio pode-se identificar áreas com processo inflamatório ativo. Alguns estudos sugerem que a combinação de defeito de perfusão com tálio e captação de gálio pode prever a resposta a corticosteroides. Mas, por ter uma resolução espacial superior, a ressonância magnética é considerada o melhor exame de imagem na avaliação da sarcoidose. Os infiltrados granulomatosos são vistos como zonas intramiocárdicas de sinal mais intenso, sendo mais evidente nas imagens em T2, em razão do edema associado à inflamação das lesões granulomatosas, apresentando realce com gadolínio^{2,7,9}.

A ressonância nuclear magnética com gadolínio, para avaliação de realce tardio nas regiões de infiltração é característico do acometimento cardíaco, e pode ser útil na determinação e na necessidade e duração da terapia com imunossupressores embora essa abordagem não seja comprovada em ensaios clínicos. Além disso, o acometimento miocárdico da sarcoidose pode resultar em áreas de cicatrizes fibróticas arritmogênicas e não responsivas aos esteroides⁸.

Existem poucas dados na literatura se os doentes com sarcoidose cardíaca apresentariam elevado risco de morte súbita, assim o estudo eletrofisiológico (EEF) com estimulação ventricular pode prever futuros eventos arritmogênicos nesta população. Apesar da natureza progressiva da sarcoidose, não nos permite assegurar que a não indutibilidade de TV num determinado momento, se manterá assim após alterações no grau de envolvimento miocárdico^{2,4,6}.

Mehta et al. estudaram 76 doentes, 20 com sarcoidose sistêmica demonstrada por biópsia, com envolvimento cardíaco assintomático, e verificaram que 11% tinham TV indutível em EEF. Durante um follow-up médio de 5 anos, seis dos oito doentes com EEF positivo apresentaram TV espontânea ou morreram, comparativamente com uma morte no grupo com EEF negativo ($p < 0.001$).

O tratamento da sarcoidose com esteroides pode diminuir o número de extrassístoles ventriculares e de episódios de TV (Taquicardia ventricular), assim, o risco de morte súbita também poderia ser reduzido. Contudo, a dose ideal de imunossupressores e o momento de início do tratamento, bem como a sua duração, ainda não foram definidos na literatura científica. Além disso, os seus efeitos na evolução clínica da doença ainda não foram avaliados em estudos prospectivos e a resolução dos granulomas pode deixar um substrato arritmogênico^{4,10}.

A prevenção primária de morte súbita cardíaca deve orientar-se de acordo com a experiência profissional e avaliação clínica, reforçando a importância de observar sintomas como síncope e função ventricular.¹⁰

CONCLUSÃO

A sarcoidose cardíaca de forma isolada é uma manifestação incomum dessa doença infiltrativa. Contudo, na forma clássica da doença é imperativo um rastreio do possível acometimento cardíaco, devido a potencial gravidade destas alterações. Além disso, sabe-se que a forma cardíaca desta doença pode ser a manifestação clínica inicial, que deve ser suspeitada em todo o indivíduo jovem com bloqueios cardíacos aparentemente idiopáticos, visando assim avaliação da necessidade de prevenção de morte cardíaca através de dispositivos cardioimplantáveis e corticoterapia.

REFERÊNCIAS BIBLIOGRÁFICAS

1. David H. Birnie, Pablo B Nery, Andrew C. Ha and Rob S.B. Beanlands. Cardiac Sarcoidosis. Journal of the American College of Cardiology July 2016 volume 68, Issue 4.
2. Sharma OP, Maheshwari A, Thaker K. Myocardial sarcoidosis. Chest 1993; 103:253
3. Kandolin R, Lehtonen J, Graner M, et al. Diagnosing isolated cardiac sarcoidosis. J Intern Med 2011; 270:461-469.
4. Caetano F, Candeias R, Almeida I, Barra S, Providência R, Nascimento J, Botelho A, Leitão-Marques. Arritmias na sarcoidose cardíaca: do diagnóstico ao tratamento. Revista Iberoamericana de Arritmologia. 2012 ;1(2): 303-7.
5. Mitchell DN, du Bois RM, Oldershaw PJ. Cardiac sarcoidosis. BMJ.1997;314:320-1.
6. Mehta D, Mori N, Goldbarg SH, et al. Primary prevention of sudden cardiac death in silent cardiac sarcoidosis: role of programmed ventricular stimulation. Circ Arrhythm Electrophysiol 2011; 4:43-48.

7. Soejima K, Yada H. The work-up and management of patients with apparent or subclinical cardiac sarcoidosis: with emphasis on the associated heart rhythm abnormalities. *J Cardiovasc Electrophysiol* 2009; 20:578-583.
8. Roberts WC, McAllister HA, Ferrans VJ. Sarcoidosis of the heart: a clinicopathologic study of 35 necropsy patients and review of 78 previously described necropsy patients. *Am J Med.* 1997; 63:86-108
9. Silverman KJ, Hutchins GM, Bulkley BH. Cardiac sarcoid: a clinicopathologic study of 84 unselected patients with systemic sarcoidosis. *Circulation* 1978; 58: 1204-11.
10. Cooper LT Jr, Blauwet LA. When should high-grade heart block trigger a search for a treatable cardiomyopathy? *Circ Arrhythm Electrophysiol* 2011; 4:260-261.